Zwei Fälle

von

SCHWANGERSCHAFT

in

einem rudimentären Nebenhorn.

INAUGURAL-DISSERTATION

zur

ERLANGUNG DER DOCTORWÜRDE

der

MEDIZINISCHEN FAKULTÄT DFR UNIVERSITÄT ROSTOCK

vorgelegt von

OTTO PALMER

AUS HAMBURG,

APPROBIERTER ARZT.

1892.

Zwei Fälle

von

SCHWANGERSCHAFT

in

einem rudimentären Nebenhorn.

INAUGURAL-DISSERTATION

zur

ERLANGUNG DER DOCTORWÜRDE

der

MEDIZINISCHEN FAKULTÄT DFR UNIVERSITÄT ROSTOCK

vorgelegt von

OTTO PALMER

AUS HAMBURG,

APPROBIERTER ARZT.

Digitized by the Internet Archive
in 2026

https://archive.org/details/IA41553619_0077

„Schwangerschaft in einem rudimentären Nebenhorn“ war bis gegen die Mitte unseres Jahrhunderts ein in der Geschichte der Geburtshülfe völlig unbekannter Begriff. Rokitansky war es, der zu Anfang der vierziger Jahre den ersten, und Scanzoni, der zehn Jahre später einen zweiten Fall von „Gravidität in einem verkümmerten Nebenhorn“ veröffentlichte.

Kussmaul gebührt das Verdienst in seinem Werke „Ueber Mangel, Verkümmerung und Verdoppelung der Gebärmutter“ [1]) diese neue Art von Schwangerschaft genau präcisiert und definiert zu haben. Er unterzog sich der grossen Mühe alle in der Litteratur veröffentlichten Fälle von extrauteriner Gravidität, besonders aber von Eileiterschwangerschaft, einer genaueren Musterung auf ihre Richtigkeit zu unterwerfen. Dabei stellte sich heraus, dass ausser den beiden oben erwähnten, von Rokitansky und Scanzoni veröffentlichten Fällen, sich in der Litteratur nicht weniger als 10 Fälle fanden, die aus der Rubrik „Eileiterschwangerschaft“ ausgeschaltet und zu den Fällen von Gravidität im rudimentär entwickelten Nebenhorn eines Uterus bicornis gezählt werden mussten.

An der Hand dieser zwölf Fälle hat Kussmaul den Begriff „Nebenhornschwangerschaft“ aufs genaueste definiert und die Zeichen angegeben, nach denen man sich in ähnlichen Fällen zwecks Feststellung der Diagnose zu richten habe. Er stellte die muskulöse Beschaffenheit des Fruchthalters, den Abgang des ligamentum rotundum, der Tube sammt ligamentum ovarii von demselben als Hauptunterscheidungsmerkmale der Nebenhornschwangerschaft von der Tuben- und der interstitiellen Schwangerschaft hin.

Die Hauptsätze, welche Kussmaul am Schluss seiner Arbeit über Nebenhornschwangerschaft aufstellt, lauten gekürzt:

1. „Bei einhörniger Gebärmutter mit verkümmertem zweiten Horn gestattet das mangelhaft ausgebildete Horn befruchteten Eiern Aufnahme und Entwickelung.“
2. „Die Schwängerung des rudimentären Horns wurde auch in Fällen beobachtet, wo kein Verbindungskanal mit dem entwickelten Horn nachgewiesen werden konnte.“
3. „Innerer Abort, d. h. Zerreissung des Fruchtsackes mit Austritt des Eies oder der Frucht allein in die Bauchhöhle und tödliche Verblutung scheint in der Regel den Ausgang zu bilden.“

[1]) Würzburg 1859.

fragen, ob wohl wieder Anomalieen vorlägen. Ueber irgend welche Beschwerden hatte die Frau nicht zu klagen.

Die Untersuchung ergab einen nach der linken Beckenseite abgebogenen, gut abtastbaren, etwas vergrösserten Uterus. In der Gegend des inneren Muttermundes setzte sich an den Uterus ein etwa fingerdicker Strang von 1 Zoll Länge an. Dieser Strang führte zu einem circa citronengrossen, elastisch weichen Tumor, der in der rechten Beckenseite lag. Die in den linksseitigen Uterus eingeführte Sonde erwies denselben als leer. Eine Communication zwischen Stiel und Uterushöhle war nicht nachzuweisen. Nach solchem Befund lag die Diagnose einer Gravidität am unrechten Ort sehr nahe und man konnte nur schwanken zwischen Eileiterschwangerschaft und Schwangerschaft im rudimentären Nebenhorn eines Uterus unicornis sinistri. Zur Differentialdiagnose war nun die frühere Constatierung des Vaginalseptums von der grössten Wichtigkeit, gab sie doch einen Fingerzeig für einen vorhandenen Entwicklungsfehler. Da nun zugleich der Verbindungsstrang deutlich vom Os internum abging und nicht vom Fundus, da ferner der Uterus selbst jene von Kussmaul angegebene charakteristische Abbiegung hatte, so war man wohl berechtigt die Diagnose einer Schwangerschaft im verkümmerten Nebenhorn eines Uterus bicornis zu stellen.

Es war klar, dass unter den vorliegenden Verhältnissen ein Eingriff vorgenommen werden musste, wollte man nicht die Frau der Gefahr des Todes durch Ruptur und innere Verblutung preisgeben.

Zur Frage stand Laparotomie, Punction, Electricität oder Morphiuminjection. Von letzteren beiden erwartete Dr. Staude nichts, von ersteren beiden war die Punction das ungefährlichere und man konnte hoffen durch sie ein Absterben des Foetus zu erzielen. Herr Dr. Staude punctierte und entleerte ungefähr 50 gr. Fruchtwasser. Der erwartete Erfolg blieb jedoch aus. Denn als 8 Wochen nach der Punction sich Patientin wieder vorstellte, hatte sich der Tumor bis zur Nabelhöhe vergrössert und hatte reichlich die Grösse des Kopfes eines Neugeborenen erreicht. Bei der inneren Untersuchung fand sich der linke, etwas vergrösserte, Uterus wieder gut abgrenzbar vom Tumor. Der Verbindungsstrang war der Volumenzunahme des Tumors entsprechend massiger und länger geworden. In den Cervicalcanal, der weit offen stand, konnte man bequem mit dem Finger eingehen, und die Kuppe desselben sogar durch das orificium internum durchdrängen.

Die Sonde constatierte wiederholt, dass der Uterus leer war und auch jetzt konnte nirgends eine Oeffnung nach rechts in den Strang gefunden werden. Das gravide Horn contrahierte sich deutlich.

Unter diesen Verhältnissen schien die Entfernung des schwangeren Hornes geboten. Am 18. Juni 1884 wurde von Dr. Staude zur Laparotomie geschritten.

Operation:

Bauchschnitt in der linea alba, oberhalb des Nabels beginnend und denselben links umgehend. Nach Eröffnung der Bauchhöhle wurden die den Tumor bedeckenden Därme bei Seite geschoben und man bekam denselben zu Gesicht. Der Tumor zeigte so dünne Wandungen und sah so blass aus, dass Dr. Staude beim ersten Anblick glaubte, er habe sich in der Diagnose geirrt und eine Cyste des lig. latum vor sich, doch beim Hineingehen mit der Hand überzeugte ihn der Ansatz des lig. rot., der Tube und des Ovariums, das Fühlen kleiner Theile durch die Wandung des Fruchthalters von der Richtigkeit der vorher gestellten Diagnose. Nach Hervorziehen der Hand aus der Bauchhöhle wurde letztere teils durch Sublimatgaze, teils mit Schwämmen abgeschlossen und zur Unterbindung des lig. latum mittels Carbolseide in doppelter Reihe geschritten.

Während des Anlegens der Ligaturen gelang es das Horn soweit hervorzuziehen, dass auch der Verbindungsstrang gut zugänglich wurde. Er wurde mit 3 Seidenligaturen unterbunden. Man sah nun deutlich das linksseitige Uterushorn nach der linken Beckenseite abgehen und konnte sich davon überzeugen, dass die Verhältnisse genau so lagen, wie sie durch die combinierte Untersuchung festgestellt waren.

Das lig. lat. und der Stiel wurden nun durchtrennt; die dabei aus dem Uterushorn erfolgende Blutung war minimal, und es floss kein Tropfen in die Bauchhöhle. Bei der Durchschneidung des Verbindungsstranges traf man auf einen mit Schleimhaut ausgekleideten Canal und doch bestand keine Communication mit der Uterushöhle, wie nach genauester Untersuchung festgestellt werden konnte. Nach nochmaliger Unterbindung einiger kleinerer Gefässe, um sich vor jeder Nachblutung zu sichern, wurde die Wundfläche des Stiels vernäht und das Peritoneum desselben durch fortlaufende Catgutnaht sorgfältig darüber vereinigt, alsdann das lig. lat. und der Verbindungsstrang versenkt. Nach gründlicher Reinigung der Bauchhöhle folgte Bauchnaht und antiseptischer Verband.

Die Operation dauerte $1^1/_2$ Stunden. Der Heilungsverlauf war ein durchaus glatter, wie folgt:

18/VI. (Operationstag) Abends: T. 37.6^0 — P. 100 — R. 24.—

Keine Uebelkeit, Urin 1mal per Katheter, später spontan entleert. Gegen Morgen Leibschmerz. Morphiuminjection, Clysma.

19/VI. Morgens: T. 36.8^0 — P. 88 — R. 22.—

Abends: T. 37.9^0 — P. 88 — R. 24.—

Nacht gut, keine Uebelkeit, Winde gehen ab, worauf sich die Leibschmerzen bessern. Morphium, Ol. camph.

20/VI. Morgens: T. 37.7^0 — P. 92 — R 18.—

Abends: T. 37.7^0 — P. 92 — R. 22.—

Leibschmerzen. Brüste schwellen an. Morphium, Ol. camphor.

21/VI. Morgens: T. 37.4° — P. 84 — R. 20.—
Abends: T. 37.7° — P. 90 — R. 18.—

Leib nicht schmerzhaft; rötlich gelber Ausfluss aus der Vagina. Harn spontan. Allgemeinbefinden gut. Morphium. Ol. camphor.

22/VI. Morgens: T. 36.8° — P. 80 — R. 18.—
Abends: T. 37.4° — P. 76 — R. 18.—

Allgemeinbefinden gut. Decidua geht ab in Gestalt eines deutlichen Sackes von 9 cm Länge, die Form eines Uterus unicornis zeigend. Am 9. Tage verlässt Patientin das Bett. Die innere Untersuchung zeigt den normal grossen nach links geneigten Uterus; rechts am inneren Muttermund ist der Rest des Verbindungsstranges zu fühlen, sonst nichts abnormes nachzuweisen.

Die auf Tafel I beigefügte, allerdings nach einem schon sehr geschrumpften Spirituspräparat hergestellte Zeichnung, sowie die schematische Skizze, welche die bei der Operation sich präsentierenden Verhältnisse wiedergeben soll, werden die Sachlage am besten illustrieren.

Fall II.

Frau O., 29 Jahre alt, will bis zum 19. Jahre gesund gewesen sein. Die Menstruation trat im 16. Jahre ein, war regelmässig, 4wöchentlich, 3 bis 4tägig, nicht reichlich, mit Schmerzen. Seit 4 Jahren verheiratet hat Patientin zweimal geboren, das erste Mal vor drei Jahren, das zweite Mal vor 1½ Jahren; das Wochenbett verlief beide Male normal. Das erste Kind wurde genährt, das zweite nicht. Nach der zweiten Geburt kam die Menstruation nach ¾ Jahren wieder, war dann wieder 4wöchentlich, 3 bis 4tägig, mit Schmerzen.

Am 2. October 1889 kam Frau O. zur Consultation in die Rostocker Universitäts-Frauenklinik. Hier ergab die Anamnese weiter:

Patientin glaubte von Juni ab schwanger zu sein, „weil damals die Erscheinungen so wie sonst bei Schwangerschaft waren.“ Seit Ende Mai will sie eine faustgrosse Geschwulst im Leibe bemerkt haben, die allmählich bis zu Kindeskopfgrösse anwuchs. Schmerzen wurden dabei nicht empfunden. Erst am 23. September stellten sich Stiche links im Leibe ein. Am 25. hatten sie ihren Sitz mehr in der Mitte. In der Nacht vom 25. auf den 26. September traten heftige, wehenartige, Schmerzen ein und am Morgen des 26. ging ein hühnereigrosser Klumpen von fleischähnlicher Beschaffenheit und roter Farbe ab. Darnach dauerten die Schmerzen noch eine Stunde und kehrten nicht wieder. Vom behandelnden Arzt, wie auch von der Frau selbst wurde eine Fehlgeburt angenommen. Da aber doch die genannte Geschwulst bestehen blieb, so hielt es Patientin für ratsam die Frauenklinik aufzusuchen.

Da wurde, weil man nach den Schilderungen der Patientin annehmen musste, es habe ein Abort stattgefunden und weil sich auch der Uterus als völlig leer erwies, der Tumor, den man links oben vom Uterusgrund ausgehend fand, für ein gestieltes Myom gehalten, das während der Schwangerschaft besonders schnell bis zur geschilderten Grösse gewachsen sei. Der Tumor zeigte ganz die Consistenz eines Myoms und unterschied sich in nichts von einem solchen.

Operation.

Schnitt in der Medianlinie, der gerade genügte, um den fast kugeligen, über Kindeskopf grossen Tumor durchzulassen. Derselbe war durchweg mit normalem Peritoneum überzogen und die Muskulatur unter demselben zeigte eine auffällige Regelmässigkeit des Verlaufs. Der Stiel war gut daumendick und vom Uterusgrund zog sich das Peritoneum in Form eines flachen Kammes herüber. Auf der höchsten Spitze des Tumor, nach dem Zwerchfell zu, war das Peritoneum an einer thalergrossen Stelle rauh und wie laceriert. Die Adnexa des Uterus fanden sich links ganz prall an dem Stiele und verliefen gewissermassen von der Tumorseite des Stiels längs diesem zum Becken hinein. Durch dieses Arrangement war es möglich Stiel und Adnexa so in eine doppelte Ligatur zu fassen, dass vom lig. rot. so gut wie nichts, vom Uterusende der Tube $2^1/_2$ cm, vom lig. ovarii knapp ebensoviel mit dem Tumor entfernt wurde. Wie vor seiner Entfernung so machte der Tumor auch nachher immer durchaus noch den Eindruck eines sehr schön gleichmässig runden Myoms, das nur — etwa durch die voraufgegangene Schwangerschaft — ziemlich weich war.

Ein Einschnitt in der Richtung vom Stiel nach der lacerierten Stelle des Peritoneums auf der nach dem Zwerchfell hingelegenen Seite, liess alsbald zum grössten Erstaunen Eihäute mit grüngrauem Fruchtwasser durchscheinen. Dabei war die Wanddicke am frischen Präparat nicht entfernt so verschieden wie am Spirituspräparat, so dass man sich zunächst wunderte, warum an der oben bezeichneten Stelle eine Laceration eingetreten war, welche als eine beginnende Ruptur angesehen werden musste.

Die Placenta bedeckte die ganze vom Uterus abgelegene Hälfte der Höhle. Die Nabelschnurinsertion sass ungefähr in der Mitte dieser Halbkugel. Der Foetus (Spirituspräparat) hat eine Länge von 22 cm, die etwa der Mitte des 5. Schwangerschaftsmonats entsprechen würde.

Die Zeichnungen auf Tafel II geben das Nähere. Zu bemerken ist nur noch, dass der als Rest des lig. latum bezeichnete Theil des Stiels das lig. ovarii enthält.

Die Verheilung des Falles verlief durchweg glatt und so, dass irgend medicamentös einzugreifen nicht nötig war.

Nach Mitteilung beider Fälle habe ich zunächst den Beweis zu führen, dass es sich in beiden wirklich um Schwangerschaft in einem rudimentären Nebenhorn handelte und nicht etwa um Tubar- oder interstitielle Schwangerschaft.

Kussmaul giebt uns nach Schilderung der von ihm gesammelten Fälle die Merkmale zur Unterscheidung der Nebenhornschwangerschaften von extrauterinen Schwangerschaften an. Besonders hebt er die durch und durch muskulöse Beschaffenheit des Fruchtsackes hervor. Dieser selbst sitzt mit einem deutlich soliden Stiel dem eigentlichen Uterus auf und, was das wichtigste ist, sowohl Lig. rot. als Tube und Ovarium nehmen ihren Ursprung von dem Fruchtsack, wie ja überhaupt der Ansatz des lig. rot. ein genaues Merkmal bildet für die Grenze zwischen Eileiter und Uterus.

Die beigefügten Zeichnungen, die allerdings nach schon stark geschrumpften Spirituspräparaten angefertigt sind und die schematischen Zeichnungen, welche die bei der Operation gefundenen Verhältnisse illustrieren sollen, dürften vielleicht am schnellsten den zu erbringenden Beweis führen lassen. Betrachten wir zunächst den ersten Fall (Staude), so lässt uns schon ein Blick auf die Zeichnung nicht mehr im Zweifel, dass der Fruchtsack ein Nebenhorn darstellt. Der nicht weit oberhalb des Scheidenansatzes vom Uterus abgehende oder vielmehr demselben aufsitzende Stiel, der keine Communication mit dem Uteruscavum aufweist, ferner die stark entwickelte Muskulatur, welche der Fruchtsack selbst zeigt, der Abgang des lig. rotundum fast an der äussersten Seite des Fruchtsackes genügen den Fruchtsack für ein Nebenhorn zu erklären. Charakteristisch ist freilich auch noch die durch den tiefen Ansatz des Stiels hervorgerufene sattelförmige Einbuchtung zwischen Uteruskörper und Fruchtsack und die nach oben und aussen zunehmende Verdünnung der Wand des Sackes, wie sie in allen Fällen geschildert wird.

Vergleichen wir endlich die Zeichnungen, welche uns von Nebenhornschwangerschaften überkommen sind, mit den unseren, so ist, wenn es überhaupt erlaubt ist, dies als Beweis anzuführen, kein wesentlicher Unterschied in irgend einem Punkte zu entdecken. Die schematische Zeichnung giebt nur insofern nicht ganz getreu die Verhältnisse wieder, als der Abgang des Stieles in Wirklichkeit ein noch tieferer war.

Betrachten wir den zweiten Fall (Schatz), so ist derselbe wie vor und bei der Operation, so auch nach der Zeichnung absolut nicht auf den ersten Blick als Nebenhornschwangerschaft anzusehen. Der Stiel sitzt ganz hoch am Fundus, fast der Eileitermündung auf der anderen Seite entsprechend. Das lig. rotundum geht scheinbar vom Stiele selbst ab und ganz in seiner Nähe die Tube und das Ovarium. Doch sind diese Verhältnisse nur durch ein stark einseitiges Wachsthum des

Fruchtsackes nach oben bedingt. Dieser ist wirklich ein rudimentäres Uterushorn. Die bei der Operation bemerkte gleiche Länge der rechts vom Uteruskörper und der vom Fruchtsack ausgehenden Tuben und die stark entwickelte Muskulatur des Fruchtsackes beweisen, dass es sich nicht um eine Tubenschwangerschaft, die relative Dünnheit und die Undurchgängigkeit des Stiels, dass es sich nicht um eine interstitielle Schwangerschaft handelte.

In der Litteratur konnte ich nur einen einzigen Fall finden, der sich in Bezug auf den hohen Abgang des Stiels etwa mit dem Fall Schatz vergleichen lässt, nämlich den, welchen Thiedemann & Czihak beobachteten und welchen Kussmaul näher beschreibt. Es sei mir erlaubt die Worte Kussmaul's anzuführen, die sich auf den hohen Abgang des Stiels beziehen.

> „Der obere Rand dieses Verbindungsstückes (Stiel) entspringt so hoch aus dem Seitenrande des linken Uteruskörpers, dass er bei der Neigung des letzteren nach links, wodurch dessen Spitze mit dem linken Eileiter sich tiefer stellte, in gleiche Höhe wie die Ursprungsstelle des linken Eileiters zu stehen kommt. Dies hat die früheren Untersucher des Präparates hauptsächlich irre geführt und sie suchten, obwohl vergeblich, das Endstück des rechten Eileiters in diesem oberen Rand der Muskelbrücke."

Bevor ich die beiden Krankengeschichten weiter verwerte, möchte ich einen kurzen Ueberblick geben über alle bis jetzt beobachteten Fälle von Schwangerschaft im rudimentären Nebenhorn und zwar in Form einer Tabelle, welche gewissermassen eine Fortsetzung der von Jaensch 1873 [1]) zusammengestellten bilden soll. Für die operierten Fälle schliesse ich dann noch eine besondere Tabelle an. Beide Tabellen sollen meinen Schlussfolgerungen eine möglicht breite Unterlage gewähren.

[1]) Virchow, Archiv. Bd. 58. S. 185. — 1873.

Tabellarische Uebersicht aller bis jetzt veröffentlichten Fälle von Schwangerschaft im rudimentären Nebenhorn.

Name der Beobachter (I.—XII. Kussmauls Fälle.)	Wieviel Geburten gingen der Schwangerschaft voran?	Schwangerschaftsdauer nach Anamnese	Schwangerschaftsdauer nach Alter des Foetus	Welches Horn?	Bemerkungen.
I. Dionis 1681.	keine	—	6 Monate	Linkes Horn	† Ruptur und innere Blutung. Menses bis zum 5. Monat. Stiel ohne Communication.
II. Canestrini 1788.	2 mal geboren	4 Monate	—	Rechtes Horn	† Ruptur und innere Blutung. Stiel mit Communication, doch diese nur sehr enge.
III. Pfeffinger-Fritze 1779.		Der Foetus starb im 5. Monate ab, trocknete ein. Der Fruchtsack verschmolz mit den Eihüllen, wurde narbig fest und verkalkte theilweise.		Linkes Horn	† Pyämie. Nach 30 Jahren verjauchte der Inhalt.
IV. Thiedemann und Czihak 1824.	—	—	6 Monate	Rechtes Horn	† Ruptur und Blutung. Stiel ohne Communication — extrauterine Ueberwanderung des Eies.
V. Joerg und Güntz 1831.	—	—	5 Monate	Linkes Horn	† Ruptur und Blutung. Stiel ohne Communication — extrauterine Ueberwanderung des Eies.

VI. Dreyer 1834.	5 mal geboren	—	etwa 5 Monate	Rechtes Horn.	† Ruptur und Blutung. Stiel ohne Communication — extrauterine Ueberwanderung des Eies.
VII. Ingleby 1834.	6 mal geboren	4 Monate	—	Linkes Horn.	† Ruptur und Blutung.
VIII. Heyfelder	4 mal geboren	2½ Monate	—	Rechtes Horn.	† Ruptur und innere Blutung.
IX. Rokitansky 1842.	—	—	3½ Monate	?	† Ruptur und innere Blutung.
X. v. Scanzoni 1859.	1 Abort 3 lebende Kinder	—	4 Monate	Linkes Horn	† Ruptur und innere Blutung. Stiel mit Communication.
XI. Behse 1852.	—	—	4 Monate	Rechtes Horn	† Ruptur und innere Blutung.
XII. Ramsbotham 1832.	—	nicht ganz 4 Monate	—	?	† Ruptur und innere Blutung.

Fortsetzung.

Name der Beobachter	Wieviel Geburten gingen der Schwangerschaft voran?	Schwangerschaftsdauer nach Anamnese	Schwangerschaftsdauer nach Alter des Foetus	Welches Horn?	Bemerkungen.
XIII. Stolz 1860.	—	—	—	Linkes Horn.	Nichts weiteres bekannt.
	Citat: Uterus unicornis dext. cum rudim. cornu sin. Graviditas cornu sin.				
XIV. Virchow 1860.	—	—	—	Linkes Horn	† Ruptur. Stiel ohne Communication. Corpus lut. im l. ovarium. Extrauterine Ueberwanderung des Eies.
XV. Rosenburger 1862.	—	—	3 Monate	Rechtes Horn	† Ruptur. Stiel ohne Communication. Extrauterine Ueberwanderung des Eies. Corpus lut. im l. ovarium.
XVI. Luschka 1863.	2 mal	—	2½ Monate	Rechtes Horn	† Ruptur. Stiel ohne Communication. Extrauterine Ueberwanderung des Eies.
XVII. Day 1866.	—	—	—	Linkes Horn	Citat: Uterus unicornis sin. cum rudim. cornu sin. Graviditas cornu sin.
XVIII. W. Turner 1866.	—	—	3 Monate	Linkes Horn	† Ruptur. Stiel ohne Canal: corp. lut. im l. ovarium. Transmigr. seminis extraut.

XIX. W. Turner 1866.	Am rechtseitigen Ende der Schwangerschaft traten bei lebendem Kinde Wehen ein. Nach drei Tagen hörten die Wehen auf. Das Kind starb ab und wurde zum Lithopädion. Mutter starb 1 Jahr später an Phthise.				Section: Kind im unverletzten Nebenhorn.
XX. Jaensch 1873.	1 mal vor drei Jahren	4. Monat	4. Monat	Linkes Horn	† Ruptur. Transmigr. seminis.
XXI. Koeberlé 1865.	Abort 4. Monat nach der Verheiratung	7. Monat	7. Monat	Rechtes Horn	Operiert. Reaktionsloser Heilungsverlauf.
XXII. Chiari 1866.	—	—	4. Monat	Linkes Horn	† Ruptur. Stiel ohne Communication. Transmigr. seminis. Umwandlung in ein Lithopädion, 15—20 Jahre getragen.
	Nur Beschreibung des anatomischen Präparates vorhanden, keine anamnestischen Data.				
XXIII. Ruge 1877.	—	2. Monat	—	Rechtes Horn	† Ruptur. Solider Stiel. Extrauterine Ueberwanderung des Eies. Keine genaueren Angaben.
XXIV. Salin 1881.	—	Ausgetragen		—	Operiert. Stiel impermeabel. Transmigr. seminis.
	Nur im Auszuge vorhanden.				
XXV. Litzmann und Werth 1881.	2 mal geboren	Ausgetragen.		Rechtes Horn.	Operiert bei schon bestehender Pyaemie. Gestorben an Pyaemie.

Fortsetzung.

Name der Beobachter	Wieviel Geburten gingen der Schwangerschaft voran?	Schwangerschaftsdauer nach Anamnese	Schwangerschaftsdauer nach Alter des Foetus	Welches Horn?	Bemerkungen.
XXVI. Maschka 1882.	—	Ende des 4. Monats		Linkes Horn	† Ruptur, solider Stiel. R. ovarium mit corpus lut. Aeussere Ueberwanderung des Eies.
XXVII. Sänger 1882.	2 mal geboren	7. Monat		Linkes Horn	Operiert, geheilt. Stiel ohne Communication. Extrauterine Ueberwanderung des Eies.
XXVIII. Kaltenbach 1883.	3 mal geboren	4. Monat		?	† Ruptur. Solider Stiel. Corpus lut. auf derselben Seite. Transmgr. seminis.
XXIX. H. Meyer 1883.	1 mal geboren	—	—	Rechtes Horn	† Ruptur. Solider Stiel. Corpus lut. im r. Ovarium. Transmgr. seminis.
XXX. Macdonald 1885.	1 mal geboren	Ausgetragen Foetus 12 Monate post mortem getragen.		Linkes Horn	Operiert. Solider Stiel. Transmigr. seminis.
XXXI. Wiener 1885.	1 mal geboren	10 Monate	10 Monate	Rechtes Horn	Operiert.

XXXII. Galle 1885.	1 mal geboren	—	9 Monate	Linkes Horn	Operiert.
XXXIII. Bandl 1886.	—	Mitte des 4. Monats		Rechtes Horn	† Ruptur. Stiel solid. Transmigr. seminis anzunehmen, deutliches Corp. lut. konnte nicht gefunden werden.
XXXIV. Himmelfarb 1888.	2 mal geboren	—	6 Monate	Linkes Horn	† Ruptur. Solider Stiel. Extrauterine Ueberwanderung des Eies. Corpus lut. im r. Ovarium.
XXXV. Rosthorn 1888.	—	9 Monate	9 Monate	?	Operiert.
XXXVI. Landau 1890.	—	4 Monate	—	Linkes Horn	Operiert. Solider Stiel. Corpus lut. verum im r. Ovarium. Aeussere Ueberwanderung des Eies.

Eigene Fälle.

XXXVII. Staude 1889.	1 mal geboren	5 Monate	Rechtes Horn	Operiert, geheilt. Stiel solid, äussere Ueberwanderung.
XXXVIII. Schatz 1888.	2 mal geboren	5 Monate	Linkes Horn	Operiert, geheilt. Stiel solid. Aeussere Ueberwanderung des? Ovarium nicht entfernt.

Kurze Uebersicht der operierten Fälle.

	Beobachter	Schwangerschaftsmonat zur Zeit der Operation	Art der Operation und Heilungsverlauf	Kurz zusammengefasste Krankengeschichte
I.	**Koeberlé.** 1865.	Foetus im 7. Monat abgestorben. Frucht darnach 21 Monate getragen.	Laparotomie. Abbindung des Stieles und Herausbeförderung der Geschwulst. Reactionslose Heilung. Menses kehrten wieder.	25jährige Frau. Anfang April 1863 cessierte die Regel. Die ersten 5 Monate der Schwangerschaft verliefen unter den gewöhnlichen Symptomen. Mitte August Kindesbewegungen. Mitte October Abgang von Blut und Verminderung des Bauchumfanges. Anfang October keine Kindesbewegungen mehr. 15. December Wehen, begleitet von beträchtlichem Blutabgang. Der Hals erweitert sich nicht und die Zeichen eintretender Geburt verlieren sich. Appetit und Schlaf kehren wieder, jedoch am 9. März 1864 neue Wehen, denen während 4 Monaten heftige Schmerzen, besonders in der rechten Seite folgen. Von neuem Mangel an Schlaf und Appetit. Puls 120—130. Hals bleibt geschlossen. Untersuchung: Gebärmutter nach links verlagert, Tumor nach rechts zu fühlen, theils von fester Consistenz, theils Fluctuation zeigend. Uterus leer. Diagnose: Ovarialcyste. 11. April 1864. Punction unterhalb des Nabels. Entfernung von 1½ Liter geruchloser vernix caseosa enthaltender Flüssigkeit. Bei der Vaginaluntersuchung konnte man nur den Uterus auf der linken Seite fühlen.
II.	**Salin.** 1881.	Ausgetragen.	Laparotomie. Porro. Abbinden und Versenken des Stiels. Nach 14 Tagen verliess Patientin das Bett.	22jährige Frau. 5 Monate nach der Hochzeit hörte die Regel auf (April 1879). Im Januar erwartete man die Geburt. In dieser Zeit hörten die Kindesbewegungen auf, nachdem sie vorher sehr heftig gewesen waren. Ende Februar nochmals heftige Schmerzen, im März 8 Tage lange Blutung, darauf ähnlicher Schmerzanfall, ebenso im April. Im Mai keine Blutung. Seit Februar nahm die Unterleibsgrösse ab und erfolgte starke Abmagerung. Am 4. Juni Aufnahme ins Spital. Befund: Tumor von der Symphyse bis zum Proc. xiphoideus reichend, rechts genau der Beckenwand anliegend. Uterus von normaler Grösse, beweglich, anteflectiert. Von dem oberen Theil der Geschwulst ging ein breiter Stiel gegen den supravaginalen Theil der Cervix. Diagnose: Extrauterine Schwangerschaft. Bei der Operation zeigte sich ein runder blauroter Tumor, dünne Adhaerenzen zeigend.

III.	Litzmann-Werth. 1881.	Ausgetragen.	Laparotomie, als die Frau schon Zeichen von Pyämie darbot. Nach 3 Tagen trat Tod ein.	39jährige Frau. Regelmässig menstruiert. 2 rechtzeitige Geburten. Puerperium normal. 21. December 1878 zum letzten Mal menstruiert. Kindesbewegungen Ende Mai oder Anfang Juni. Gutes Befinden. Die im October erwartete Niederkunft erfolgt nicht. Am 1. November hören die Kindesbewegungen auf. Allgemeines Unwohlsein, welches sich bald wieder giebt. Seit Ende November blutiger Ausfluss. Im Januar heftige Schmerzen im rechten oberen Abschnitt des Leibes. Zunehmende Verschlechterung des Allgemeinbefindens. Abnahme des Appetits und Fieber. Am 7. Februar begiebt sich Patientin in die Klinik. Status: Tumor neigt sich etwas nach rechts, bis handbreit über Nabelhöhe, läuft oben in einen stumpfen Conus aus. Consistenz bretthart, linke Kuppe weicher, undeutlich fluctuierend. Diagnose: Verhalten einer faulenden, reifen Frucht im Uterus.
IV.	Macdonald. 1885.	Ausgetragen. 12 Monat nach dem Tode des Foetus getragen.	Laparotomie. Abtragung des Horns, geheilt entlassen. Menses kehrten wieder.	23jährige Frau. Hatte am 9. März 1882 das erste Mal geboren. Ende Februar 1883 trat die Regel wieder ein, seitdem nicht wieder. Im Juni die ersten Kindesbewegungen. Am 1. Januar 1884 traten plötzlich starke Schmerzen auf, die 3 Tage anhielten; am 7. Tage gingen blutige, klumpige Massen ab. Vom März an war die Frau wieder regelmässig menstruiert. Zwischendurch im April, Mai und Juni hatte sie einen Tag lang übelriechenden gelben Ausfluss. Anfang Januar 1885 consultiert sie Dr. Macdonald. Dieser fand einen beweglichen Tumor, der von links oben nach rechts unten reichte. Links nach dem oberen Ende war das Ovarium zu fühlen. Der Uterus war leer und retrovertiert.

Fortsetzung.

	Beobachter	Schwangerschaftsmonat zur Zeit der Operation	Art der Operation und Heilungsverlauf	Kurz zusammengefasste Krankengeschichte
V.	**Sänger.** 1882.	7. Monat	Laparotomie. 9. Monat nach dem Tode der Frucht. Abtragung des Horns. Versenkung des Stiels. Reaktionslose Heilung. Concipierte kurz nach der Heimkehr.	21jährige Frau. Hatte einmal ohne Kunsthülfe geboren. 1882 im Januar blieb die Regel aus. Ungestörter Verlauf bis Mitte Juli. Da plötzlich während angestrengter Arbeit in gebückter Stellung heftige Leibschmerzen, sodass Kranke nach Haus getragen werden musste. Zwei Tage vorher war sie von einer Kuh in den Leib gestossen worden; die Schmerzen waren jedoch bald vergangen. Bei ruhiger Bettlage. Morphium- und Eisbehandlung besserte sich das Befinden. Am 1. August verliess sie das Bett, jedoch traten wiederum die heftigsten Schmerzen ein, sodass sie eine Stunde das Bewusstsein verlor. Diagnose: Partielle Uterusruptur. Der Uterus selbst hatte kugelige Gestalt, war gespannt, an seiner höchsten Stelle fand sich eine scharf abgesetzte Kuppe. Peritonitis subacuta. Ergüsse. Collum geschlossen, sehr derb. Kindesbewegungen hatten seit 8 Tagen aufgehört, die Herztöne waren nicht zu hören. Heisse Vaginaldouchen sollten die Geburt einleiten. Es traten starke Wehen ein, die jedoch in 12 Stunden plötzlich endeten, während eine aufgetretene Blutung stärker wurde. Mit dieser waren Deciduafetzen abgegangen. Uterushöhle leer. Diagnose: Extrauterine Schwangerschaft. Die Frau erholte sich rasch, war jedoch matt und elend. Sie ging auf eine vorgeschlagene Operation ein. Die Möglichkeit einer Nebenhornschwangerschaft war in Erwägung gezogen worden.
VI.	**Wiener.** 1885.	Ausgetragen.	Laparotomie. Abtragung des Horns. Reaktionslose Heilung. Patientin wurde wieder schwanger.	29jährige Frau. Hatte im 16. Jahre die erste Menstruation. Diese war immer regelmässig, jedoch schmerzhaft, sodass fast stets ein Arzt consultiert wurde. Vor 7 Jahren ohne Kunsthülfe ein lebendes Kind geboren. Seit $1^1/_2$ Jahren verheiratet, hatte Patientin ihre letzte Regel Ende December 1883. Sie hatte Spannungen und unangenehme Empfindungen im Leibe und fühlte die Kindesbewegungen zuletzt am 16. September 1884. Von da an fühlte sich Patientin angegriffen, litt an Frösteln und Appetitlosigkeit. Die Brüste nahmen ab. Ende October heftige Schmerzen im linken Mesogastrium, ausserdem 3 Wochen lang blutig gefärbter Abgang. Fruchtwasser oder Decidua gingen nicht ab. Befund: Links vom Uterus Tumor zu fühlen, glatt, gewölbt, bretthart ohne Fluctuation. Uterus leer, der Tumor selbst ging etwas über der Gegend des inneren Muttermundes mit einem dicken, kurzen, nach rechts gekehrten Stiel vom Uterus ab. Diagnose. Extrauterine Schwangerschaft.

VII.	**Galle.** 1885.	Ausgetragen.	Laparotomie. Abtragung des Horns und Versenkung des Stieles. Nach 3 Wochen wurde Patientin geheilt entlassen.	28jährige Frau hatte vom 18. Jahre ab ihre Regel immer regelmässig und ohne Beschwerden und hatte vor 3 Jahren normal geboren. Seit Anfang 1884 fühlte sie sich schwanger und erwartete im October 1884 ihre Niederkunft. In diesem Monate stellten sich Wehenschmerzen ein, die jedoch ohne Erfolg blieben. Nach 14 Tagen trat Frösteln und Appetitlosigkeit ein und im April und Mai 1885 je eine 3tägige Blutung. Befund: Patientin befindet sich im 16. bis 17. Monat nach Beginn der Schwangerschaft. Die untere und mittlere Bauchgegend sind vorgewölbt durch einen mannskopfgrossen Tumor, welcher von oben rechts nach unten links sich erstreckt. Seine Consistenz ist ziemlich fest, die Uterushöhle ist leer; der Tumor innerlich nicht zu fühlen.
VIII.	**Rosthorn.** 1888.	Ausgetragen.	Laparotomie. Abtragung des Horns. Reaktionsloser Heilungsverlauf.	23jähriges Mädchen. Die Periode war seit 14 Monaten ausgeblieben, darauf wieder eingetreten, jedoch spärlich. Während der Menopause zeigte sich eine langsam wachsende Geschwulst im Leibe. Wahrscheinlichkeitsdiagnose: Ovarialcyste rechterseits. Operation fünf Monate nach erfolgtem Tode der Frucht.

Fortsetzung.

	Beobachter	Schwangerschaftsmonat zur Zeit der Operation.	Art der Operation und Heilungsverlauf	Kurz zusammengefasste Krankengeschichte
IX.	**Landau.** 1890.	3. Monat.	Laparotomie. Abtragung des Horns. Reaktionslose Heilung.	23 Jahre alte Frau, welche noch nicht geboren hat, war vom 17. bis 20. Jahre alle 4 Wochen regelmässig; unregelmässig, schmerzhaft und spärlich menstruiert vom 20. Jahre ab. Wegen eines angeblichen Vorfalls bekam sie einen Ring eingelegt. Die Beschwerden steigerten sich jedoch und hielten in der linken Bauchseite ständig an. Am 18. Mai 1890 wurde der Ring entfernt und die Diagnose einer Senkung und Retroflexio uteri gravidi im dritten Monat gestellt. Bei einer 14 Tage später vorgenommenen Untersuchung ergab sich als Befund: In der rechten Beckenhälfte sehr kleiner Uterus mit Fundus nach hinten geneigt, neben ihm im linken Becken eine deutlich kugelige, sehr bewegliche, gänseeigrosse Geschwulst von glatter Oberfläche. Von der linken Kante des Uterus geht ein fingerdicker, solider Stiel zum Tumor über. Diagnose: Ovarialcyste oder gestieltes weiches Myom.
X.	**Staude.** 1884.	5. Monat.	Laparotomie. Heilung.	Das nähere vorn in der Krankengeschichte I.
XI.	**Schatz.** 1889.	5. Monat.	Laparotomie. Reaktionslose Heilung.	Das nähere vorn in der Krankengeschichte II.

Als Ergebniss dieser Zusammenstellungen kann ich aussagen, betreffend:

1. die Dauer der Nebenhornschwangerschaft. Von den 27 nicht operierten Fällen erreichte nur eine Nebenhornschwangerschaft ihr normales Ende (Fall XIX), von den 11 operierten Fällen 6 (Salin, Werth, Macdonald, Wiener, Galle, Rosthorn). Da bei 4 nicht operierten Fällen die Zeit der Autopsie nicht angegeben ist, und da wir von 2 operierten Fällen nicht wissen, wie weit sie ohne Operation gekommen sein würden, so erreichten 7 unter 32 nicht künstlich durch Operation unterbrochenen Fällen nur das normale Ende der Schwangerschaft. Von den übrigen 25 kamen

4 bis zum Ende des 3. Monats (Fall VIII, IX, XVIII, XXIII),
11 bis in den 4. Monat (Fall II, VII, X, XI, XII, XX, XXII, XXVI, XXVIII, XXXIII, XXXVI),
5 bis in den 5. Monat (Fall V, VI, XV, XXXVII, XXXVIII),
3 bis in den 6. Monat (Fall I, IV, XXXIV),
2 bis in den 7. Monat (Fall XXI, XXVII).

Es erreichten also bei natürlichem Verlaufe nur 22 % der Fälle das normale Schwangerschaftsende. 62 % endeten schon in der ersten Hälfte, 16 % in der zweiten Hälfte der Schwangerschaft.

2. den Ausgang der Nebenhornschwangerschaft. Bei der Natur überlassenem Verlauf trat

Ruptur des Fruchtsackes mit Tod der Trägerin durch Verblutung ein:

bis Ende des 3. Monats 4mal
im 4. Monat 9 „
„ 5. „ 3 „
„ 6. „ 3 „
? „ 4 „

Lithopädionbildung nach Ruptur des Fruchtsackes:

im 4. Monat 1 mal (Lithopädion 15 bis 20 Jahre getragen.)

Lithopädionbildung ohne Ruptur trat ein:

im 5. Monat 1 mal (Nach 30 Jahren Tod der Trägerin durch Verjauchung des Fruchtsackes.)

am Ende des 10. Monats 1 mal.

Den 23 Fällen von Tod der Trägerin durch Ruptur stehen also nur 3 Fälle von Naturheilung durch Lithopädionbildung gegenüber. (Fall III, XIX, XXII.)

Allerdings war solche Naturheilung noch in mehreren Fällen ein-

geleitet, in denen die Frucht abstarb, sodass Lithopädionbildung eintreten konnte und zwar:

im 5. Monat	1 mal	(Fall XXXVIII)
„ 7. „	2 „	(Fall XXI, XXVII)
Ende des 10. Monats	6 „	(Fall XXIV, XXV, XXX, XXXI, XXXII, XXXV).

Doch traten dann nach kürzerer oder längerer Zeit (3—12 Monate) solche Erscheinungen ein, dass man sich, obgleich eine sichere, jedenfalls richtige resp. vollständige Diagnose gar nicht gestellt werden konnte, zum Bauchschnitt entschloss, und dabei war ein Fall schon pyämisch, als er zur Operation kam (Fall XXV), 2 zeigten trotz Tod der Frucht begonnene Ruptur (Fall XXXII und XXXV).

3. die Therapie der Nebenhornschwangerschaft. Bei dem überaus günstigen Resultat der operativen Behandlung, bei welcher unter Vergleich von Bauchschnitten, welche aus andern Ursachen unternommen sind, mindestens ein Procentsatz der Heilung von 90 % angenommen werden kann (denn die obige Zusammenstellung kann, weil der Fall von Werth schon septisch zur Operation kam, als wirklich massgebend nicht angesehen werden) während bei natürlichem Verlauf nahezu das umgekehrte Verhältniss statthat, ist es unzweifelhaft, dass man der Natur ihren Lauf nicht lassen darf. Die Gefahr der Ruptur und damit des Todes der Trägerin ist zu gross, selbst bei abgestorbener Frucht. Ja sogar bei Lithopädionbildung schwebt die Frau in beständiger Gefahr und hat zudem sehr häufig recht lästige Beschwerden. Es sind deshalb nicht einmal Eingriffe, welche gelinder sind als der Bauchschnitt, gerechtfertigt. Morphium-Injectionen könnten nur in früher Zeit in Betracht kommen, wo man nur sehr selten Gelegenheit haben wird, eine richtige Diagnose zu stellen. Ablassen des Fruchtwassers tötet die Frucht ebenfalls nicht mit Sicherheit, wie der Fall von Staude zeigt, und neuerdings Olshausen bei einem Fall von Tubenschwangerschaft im neunten Monat beobachtet hat. Electricität könnte günstigsten Falles die Frucht töten, alle späteren Gefahren aber nicht vermeiden. Es bleibt somit nur die operative Entfernung des rudimentären Hornes, und es muss für diese nur die Bedingung gestellt werden, dass sie unter allen Vorsichtsmassregeln der neuen Chirurgie ausgeführt wird. Wird die Diagnose genügend früh gestellt, so wird diese Bedingung eventuell durch Ueberführung in eine gut geleitete Klinik erfüllt werden können.

4. die Diagnose der Nebenhornschwangerschaft. Die grösste und fast einzige Schwierigkeit liegt in der Stellung der Diagnose.

Es ist schon oben erwähnt worden, dass bisher nur in dem Falle von Sänger an die richtige Diagnose gedacht, aber nur in dem Falle von Staude an der Schwangeren die Diagnose richtig gestellt worden

ist. Aus dieser Thatsache geht wohl zur Genüge hervor, mit welchen Schwierigkeiten man zu kämpfen hat.

Die Diagnose „Extrauterine Schwangerschaft“ freilich bereitet keine Schwierigkeiten, wenn nach der Anamnese eine Schwangerschaft angenommen werden kann oder muss, das Uteruscavum leer ist und doch ein der Schwangerschaftszeit entsprechend grosser Tumor vorhanden ist. Aber schon das Leersein des Uterus ist nicht ohne Gefahr zu constatieren. Wie oft täuscht ein Myom am Uterus diesen selbst vor, während der zur Seite geschobene Uterus mit dem Ei als extrauterine Gravidität imponiert! Das Einführen einer Sonde würde also leicht den Abort herbeiführen. Ist der Uterus gut abtastbar, so kann man freilich der Sonde entbehren, gerade aber wo man sie nicht entbehren kann, wird man stets Gefahr laufen Abort zu erzeugen.

Uebrigens muss man bei Anwendung der Sonde immer auch bedenken, dass der Stiel des rudimentären Nebenhorns einen Canal haben, also die Sonde durchlassen kann. Bei unsern beiden Fällen war der Stiel allerdings solid und in 18 Fällen der Tabelle ist das Gleiche angegeben, 2mal aber wird eine bestehende Communication erwähnt und in 18 Fällen fehlen die betreffenden Angaben

Von der grössten Wichtigkeit für die Diagnose der Nebenhornschwangerschaft ist das Vorhandensein eines Stiels, denn keine andere extrauterine Schwangerschaft hat einen solchen resp. einen von solcher Dicke aufzuweisen. Es könnte also gegebenen Falles nur eine Verwechselung eintreten mit einem gestielten Myom und einer Ovarialcyste. Freilich wird diese Verwechselung gar zu leicht eintreten, ja sogar unvermeidbar sein, solange noch nicht oder wenn nicht zugleich sichere Zeichen von Gravidität vorhanden sind. Meine beiden Fälle sind in der Richtung der Diagnose besonders lehrreich.

Bei dem Falle von Schatz war schon die Anamnese dazu angethan, ganz falsche Vermutungen aufkommen zu lassen. Zunächst konnte man im Ernst nicht einmal an eine noch bestehende Schwangerschaft denken, denn die geschilderten Wehen, der Abgang eines Fleischklumpens vor der Aufnahme der Patientin in die Klinik konnten auf nichts anders als auf einen Abort bezogen werden.

Aus der sonderbaren, wenn auch, wie sich nachher herausstellte, ganz charakteristischen Beschreibung der Wehen konnte man vor der Operation keinen Schluss machen. Da ferner bei Sondenuntersuchung der Uterus leer gefunden wurde und da Myome während einer Schwangerschaft oft ein rascheres Wachstum zeigen, so war man fast gezwungen ein während der Gravidität schnell gewachsenes Myom zu diagnosticieren.

Der fast vom Fundus uteri abgehende Stiel stand auch in direktem Gegensatz zu dem, was bei den bis jetzt veröffentlichten Fällen von Nebenhornschwangerschaft beschrieben wird und wo mit Ausnahme des oben

erwähnten Falles der Stiel des Horns stets als in der Gegend des inneren Muttermundes oder doch wenigstens nicht viel höher abgehend geschildert wird.

Nach stattgehabter Operation liessen sich freilich die in der Anamnese geschilderten Erscheinungen sehr wohl mit einer bestehenden Nebenhornschwangerschaft in Einklang bringen: Bei einer bestimmten Grösse des Eies (Mitte des 5. Monats) war zuerst mehr im Nebenhorn, dann auch im Uterus fühlbare Wehenthätigkeit eingetreten. Der Foetus konnte nicht herausbefördert werden und starb unter Krampfwehen an Asphyxie. Wenig später löste sich die im Uterus cavum gebildete Decidua und wurde ausgestossen nebst einer Menge geronnenen Blutes, welche von der Patientin als Fleischklumpen bezeichnet wurde; damit hörte die Wehenthätigkeit auf.

So ungünstig die Verhältnisse für die richtige Diagnose in dem Fall von Schatz lagen, so günstig lagen sie in dem Fall von Staude. Da war der Uterus selbst deutlich vergrössert und nach links geneigt. Rechts befand sich der Tumor und, was von der grössten Wichtigkeit war, bei der inneren Untersuchung war deutlich in der Gegend des inneren Muttermundes ein zolllanger, fingerdicker Strang zu fühlen, der zu dem in der rechten Beckenseite gelegenen Tumor hinführte. Konnte dieser Befund schon an eine eventuelle Schwangerschaft in einem rudim. Nebenhorn denken lassen, wie viel mehr musste das schon in der Krankengeschichte erwähnte rudimentäre Septum der Vagina den Untersuchenden in seiner Vermuthung bestärken! Dieser Rest eines Vaginalseptums war es, der von vornherein auf die richtige Diagnose führte. Und warum das?

Bekanntlich entstehen Scheide und Gebärmutter aus zwei nebeneinander gelegenen Röhren, den Müller'schen Gängen, aus denen auch die Eileiter hervorgehen. Die Eileiter bleiben doppelt, Scheide und Gebärmutter hingegen gestalten sich durch Verschmelzung, die von der Gegend des späteren os externum uteri nach oben und unten zu stattfindet, zu einfachen Organen. Die Hunter'schen Bänder (später die runden Mutterbänder) bilden die obere Grenze dieser Verschmelzung und man kann deshalb diese Bänder als Grenze der Gebärmutterhörner gegen die Eileiter hin ansehen.

In anormalen Verhältnissen unterbleibt diese Verschmelzung. Es entstehen so die doppelten Scheiden und Gebärmütter. Diesen Entwickelungsanomalien haben auch die rudimentären Nebenhörner ihre Entstehung zu verdanken und es ist wohl der Mühe werth bei vorhandenem Septumrudiment der Scheide, auch nach anderen Anomalien hinsichtlich des ganzen Geschlechtsapparates zu forschen.

Und dieser Punkt ist es, auf den ich ganz besonders bei irgendwie

zweifelhaften Fällen hinweisen möchte, nämlich auf ein bestehendes rudimentäres Vaginalseptum.

Finden wir ein solches, so sind wir berechtigt auch an andere Bildungs-Anomalien im Geschlechtsapparat und damit auch an das Vorhandensein eines rudimentären Uterushornes zu denken. Die Schwangerschaft ist dann — wie gewöhnlich, wenn eine Communication mit der offenen Uterushälfte nicht statthat — durch intraperitoneale Ueberwanderung, sei es des Samens, sei es des Eies, eingetreten.

Gerade die Fälle von Nebenhorngravidität haben den Anstoss zu einer Reihe von Arbeiten über die interessanten Vorgänge der äusseren Ueberwanderung des Eies resp. des Samens gegeben.

Schon 1834 sprachen Eschricht und Dreyer von einer transmigratio ovuli bei Gelegenheit des in der Tabelle unter Nro. VI aufgeführten Falles.

Aber erst 1842 wies Bischoff durchs Tierexperiment die Ueberwanderung von Eiern nach. 1859 stritt Kussmaul für die intrauterine Ueberwanderung, jedoch gab er 1862 auch eine äussere Ueberwanderung zu.[1])

Bis zum Jahre 1879 wurde auf diesem Gebiete weiter gearbeitet von Biesiadecky,[2]) Hassfurter,[3]) W. Afanassieff[4]) und Mayerhofer.[5]) Parsenow[6]) und Leopold[7]) machten Tierversuche, ersterer mit negativem, letzterer mit zweifelhaft positivem Resultat. Ebenfalls stellten Experimente an: Küstner[8]) mit negativem, Kireieff[9]) und Bruzzi[10]) mit positivem Resultat (confer. Himmelfarb).

Wir können in unseren beiden Fällen nur an eine äussere Ueberwanderung des Zeugungsstoffes denken und zwar im ersten Falle an eine Ueberwanderung des Eies, da trotz eifrigsten Forschens im mitexstirpierten Ovarium ein frisches Corpus luteum nicht gefunden wurde. Da im zweiten Falle das Ovarium in der Bauchhöhle belassen wurde, so können wir hier nähere Angaben nicht machen.

Können Anomalien des Geschlechtsapparats, wie im Fall von Staude das rudimentäre Vaginalseptum, beim Stellen der Diagnose von grösstem Werte sein, so können solche auch umgekehrt auf falsche Wege leiten,

[1]) Monatsschrift für Geburtskunde XX 1862.
[2]) Monatsschrift für Geburtskunde XXX 1866.
[3]) Von der Ueberwanderung des menschlichen Eies. Jena 1866.
[4]) Klin. Medicin. B. V 1872.
[5]) Ueber die gelben Körper und die Ueberwanderung des Eies. Wien 1876. Sterilität des Weibes. 1882.
[6]) Experimentelle Beiträge zur Ueberwanderung des Eies. Rostock 1879.
[7]) Archiv für Gynaekologie. Bd. XVI.
[8]) Archiv für Gynaekologie. Bd. XV.
[9]) Russische Dissertation. Petersburg 1881.
[10]) Centralblatt für Gynaekologie. 1885. Nro. IX.

wie es bei dem Fall von Schatz bezüglich des hohen Abgangs des Stiels war. Es wird interessant sein auch hierfür eine Erklärung zu suchen.

Herr Professor Schatz fasst seinen Fall auf als eine Uebergangsstufe zur Schwangerschaft in der verschlossenen Höhle eines uterus bilocularis. Ebenso wie beim uterus bicornis das eine Horn nach unten quer obliteriert sein kann, wie es beim rudimentären Nebenhorn gewöhnlich der Fall ist, so kann auch beim Uterus bilocularis mit äusserer normaler Form die eine Höhle nach unten verschlossen sein. Wenn auch bis jetzt ein Fall von Gravidität in solcher verschlossenen Höhle eines Uterus bilocularis noch nicht beschrieben ist, so sieht man doch gar keinen Grund ein, warum solche Fälle nicht ebenso gut vorkommen sollen wie Schwangerschaft im rudimentären Nebenhorn. Die Verhältnisse lägen ja durchaus ebenso. Der einzige Unterschied wäre, dass die das Ei enthaltende, verschlossene Uterushälfte nicht als Horn, mehr oder weniger gestielt, an der offenen nicht schwangeren Uterushälfte hängt, sondern mit dieser breit verbunden, einen einzigen Körper bildet. Ja wie es beim bicornen Uterus alle Uebergänge von vollständiger Trennung eines Uterus bicornis durch den Uterus arcuatus zum Uterus simplex giebt, und wie bei allen diesen Uebergängen Teilung der Höhle durch eine sagittale Wand in 2 Höhlen vorkommt, so kann auch bei jedem solchen Uebergang einmal die eine Höhle, wie beim rudimentären Nebenhorn, nach unten verschlossen sein und zu einer Schwangerschaft in dieser verschlossenen Hälfte des Uterus führen. Solche Fälle werden sich allerdings gar zu leicht unter der Form der interstitiellen Schwangerschaft verbergen und vielleicht ist gerade aus diesem Grunde keiner richtig aufgefasst und beschrieben worden. Sie müssen einer interstitiellen Schwangerschaft durchaus ähnlich sein. Nur der Nachweis des vorhandenen Uterusseptums wird eine sichere Differentialdiagnose ermöglichen und auch dieser kann bei der interstitiellen Schwangerschaft vorgetäuscht und bei der Schwangerschaft in der verschlossenen Höhle eines Uterus bilocularis undeutlich oder übersehen werden. Deshalb wird es auch wohl kaum gelingen in der Litteratur noch nachträglich solche Fälle zu finden. Der Fall von A. Martin[1]) ist vielleicht einer. Zwischenwand und Uterusschleimhaut ist zwar nicht gefunden worden, aber bei einem Präparat, dessen eine Hälfte im Leibe der Operierten zurückgelassen ist, war wohl die Orientierung nicht mehr zweifellos möglich. Die bedeutende Dicke der Wand des Fruchtsackes nach der Uterusseite hin macht eine Schwangerschaft im verschlossenen Horn eines Uterus bilocularis wahrscheinlich.

Im Mai 1892 hat Herr Prof. Schatz einen Fall mit Glück operiert, der höchst wahrscheinlich als Schwangerschaft in der verschlossenen Hälfte eines Uterus bilocularis anzusehen ist. Hier wurde zwar auch

[1]) Zeitschrift für Geburtsh. u. Gynaekologie. Bd. XXI. p. 416.

die offene Uterushälfte mit entfernt. Eine sichere Orientierung aber, ob interstitielle Schwangerschaft oder Schwangerschaft in der verschlossenen Höhle eines Uterus bilocularis vorlag, war durchaus nicht möglich. Das reife Kind war bereits 4 Monate abgestorben und mit $1^1/_2$ Liter Eiter im ziemlich dickwandigen, prallgespannten Fruchtsack eingeschlossen. Die offene Uterushälfte von $9^1/_2$ cm Höhlenlänge lag dem Fruchtsack so breit und ausgezogen an und von dort aus zog sich die Uteruswand so dick eine grosse Strecke auf den Fruchtsack hinüber, dass zwanglos eine Erklärung nur in der genannten Form halbseitiger Schwangerschaft gefunden werden kann. Vielleicht sind überhaupt die in der Litteratur erzählten Fälle von interstitieller Schwangerschaft nur zum geringeren Teile solche, zum grösseren Teile aber Schwangerschaft im halbseitig geschlossenen Uterus bilocularis.

Alle Fälle, in welchen das schwangere rudimentäre Uterushorn sich in der Form einem schwangeren, halbseitig geschlossenen Uterus bilocularis nähert und damit der leeren Uterushälfte mehr weniger breit anliegt und klinisch von der interstitiellen Schwangerschaft nicht zu unterscheiden ist, werden uns wohl für alle Zeiten in der Diagnose die grössten Schwierigkeiten bereiten, ja meist wohl gar nicht zu diagnosticieren sein.

Litteratur.

Kussmaul: Ueber Mangel, Verkümmerung und Verdoppelung der Gebärmutter. Würzburg 1859.

Fürst: Ueber Bildungshemmungen des Utero-Vaginalcanals. Monatsschrift für Geburtskunde. 1867. Band XXX. Heft 2 und 3.

Jaensch: Virchows Archiv. Bd. 58. S. 185. 1879.

Koeberlé: Gaz. medic. de Strasbourg 1886. S. 157.

Sänger: Archiv für Gynaekologie. Bd. XXIV. 1884.

Himmelfarb: Münchener medic. Wochenschrift. Bd. XXXV pag. 17 und 18. 1888.

Rosthorn: Wiener klinische Wochenschrift, Bd. XXXV pag. 17 und 18. 1888.

Landau: Berliner klin.-Wochenschrift. Nro. 35. 1890.

Kussmaul: Monatsschrift für Geburtskunde. XX. 1862.

Biesiadecky: Monatsschrift für Geburtskunde. XXX. 1866.

Hassfurter: Von der Ueberwanderung des Eies. Jena 1866.

W. Afanassieff: Klin. Medicin. Bd. V. 1872.

Mayrhofer: Ueber die gelben Körper und die Ueberwanderung des Eies. Wien 1876.

— Sterilität des Weibes. 1882.

Parsenow: Experimentelle Beiträge zur Ueberwanderung des Eies. Diss. Rostock 1879.

Leopold: Archiv für Gynaekologie. Bd. XVI.

Küstner: Archiv für Gynaekologie. Bd. XV.

Bruzzi: Centralblatt für Gynaekologie.

Fall I (Staude)

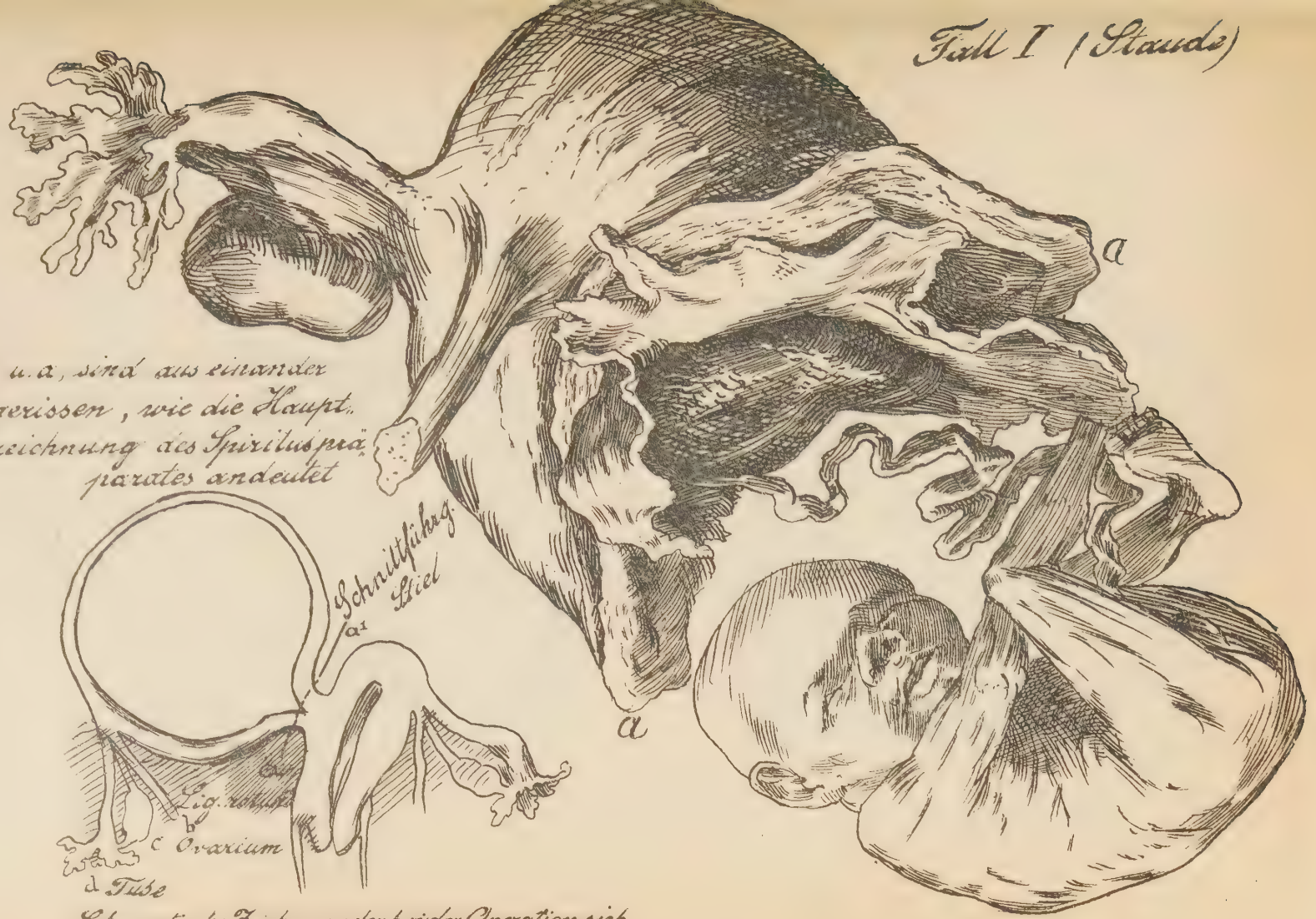

Schematische Zeichnung der bei der Operation sich präsentirenden Verhältnisse.

A

Fall II (Schatz)

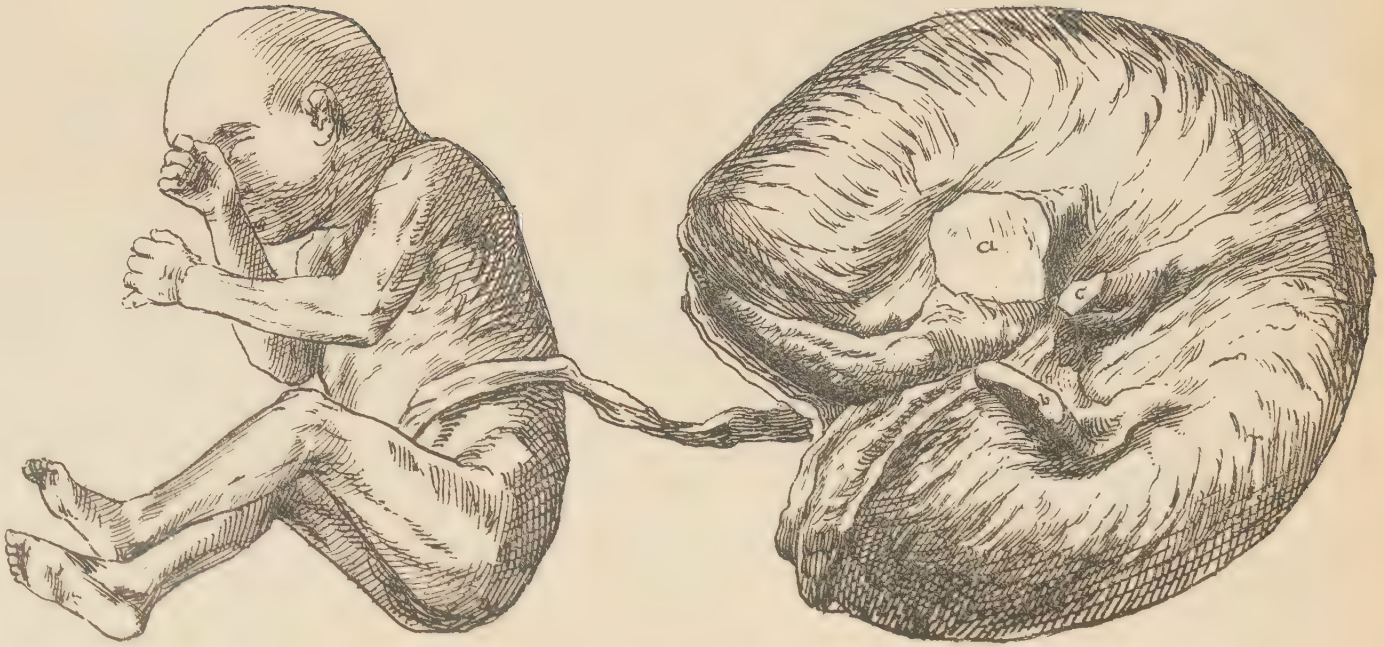

B

Fall II. (Schatz)

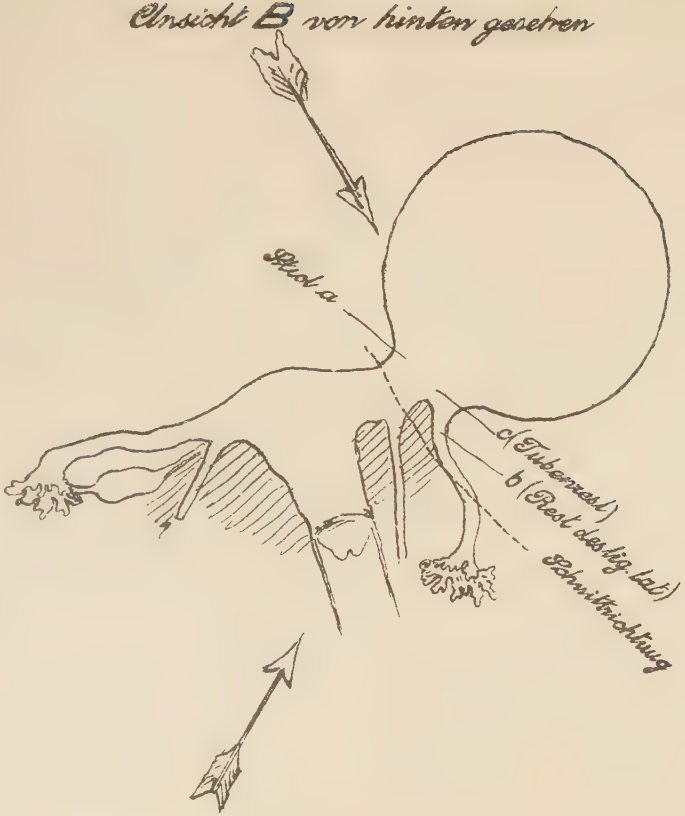

Schematische Zeichnung der bei der Operation sich präsentirenden Verhältnisse.

Druck von H. O. Persiehl, Hamburg.